ilmedicopediatra 2026;35(3):8-16;
doi: 10.36179/2611-5212-2026-14

Colecistopatia quale potenziale indicatore clinico precoce di MLD

Salvatore Recupero[1,2], Stefano Bruni[3], Francesca Fumagalli[1,2], Valeria Calbi[1,2], Simona Gatti[4], Michele Colombo[5], Immacolata La Bella[6], Piero Di Saverio[6], Antonio D'Avino[6], Carlo Catassi[7]

[1] San Raffaele Telethon Institute for Gene Therapy, Milano; [2] Unità di Immunoematologia Pediatrica, IRCCS Ospedale San Raffaele, Milano; [3] Pediatra, Direttore Medico Orchard Therapeutics; [4] Clinica Pediatrica, Università Politecnica delle Marche; [5] Unità di Ecografia, Dipartimento di Radiologia, IRCCS Ospedale San Raffaele, Milano; [6] Pediatra FIMP; [7] Già Direttore Clinica Pediatrica, Università Politecnica delle Marche

Riassunto

La leucodistrofia metacromatica (MLD) è una rara malattia neuro metabolica di origine genetica prevalentemente caratterizzata da progressivo deterioramento neurologico; tuttavia, l'accumulo sistemico di solfatidi, che ne rappresenta il meccanismo patogenetico, coinvolge precocemente anche organi extraneurali. L'interessamento viscerale più significativo è quello della colecisti, rappresentando anche un potenziale indicatore diagnostico della malattia.. L'evidenza clinica suggerisce che riscontri ecografici quali l'ispessimento parietale diffuso, la presenza di formazioni polipoidi o il contenuto ecogeno simil-fango biliare possano manifestarsi anche antecedentemente rispetto ai deficit motori o cognitivi, offrendo al Pediatra una "finestra di opportunità" per l'identificazione precoce della malattia. Il riscontro di anomalie colecistiche nella pratica clinica in età pediatrica, dovrebbe dunque spingere il clinico a considerare la leucodistrofia metacromatica tra le diagnosi differenziali. Questo articolo vuole porre l'accento sulla necessità che il Pediatra riveda il proprio approccio diagnostico, trasformando un riscontro incidentale ecografico in un possibile biomarcatore sistemico per una patologia degenerativa ancora potenzialmente silente nelle fasi iniziali.

Parole chiave: leucodistrofia metacromatica, malattie del neurosviluppo, poliposi, colecisti, diagnosi precoce, terapia genica

Summary

Metachromatic leukodystrophy (MLD) is a rare genetic neuro-metabolic disorder, primarily characterized by progressive neurological deterioration. However, the systemic accumulation of sulphatides – which underlies its pathogenic mechanism – may also involve extra-neural organs at an early stage. The gallbladder represents the most frequent involved visceral organ, and it may be considered as a potentially diagnostic disease biomarker. Clinical evidence suggests that ultrasound findings such as diffuse wall thickening,

Corrispondenza
Salvatore Recupero
recupero.salvatore@hsr.it

Conflitto di interessi
S. Recupero, S. Bruni, F. Fumagalli, V. Calbi, S. Gatti, M. Colombo, C. Catassi dichiarano di aver ricevuto finanziamenti o hanno in atto contratti o altre forme di finanziamento, personali o istituzionali, con Orchard Therapeutics anche se gli eventuali prodotti di un'azienda non sono citati nel testo.

How to cite this article: Recupero S, Bruni S, Fumagalli F, et al. Colecistopatia quale potenziale indicatore clinico precoce di MLD. Il Medico Pediatra 2026;35(3):8-16. https://doi.org/10.36179/2611-5212-2026-14

© Copyright by Federazione Italiana Medici Pediatri

OPEN ACCESS

L'articolo è open access e divulgato sulla base della licenza CC-BY-NC-ND (Creative Commons Attribuzione – Non commerciale – Non opere derivate 4.0 Internazionale). L'articolo può essere usato indicando la menzione di paternità adeguata e la licenza; solo a scopi non commerciali; solo in originale. Per ulteriori informazioni: https://creativecommons.org/licenses/by-nc-nd/4.0/deed.it

the presence of polypoid lesions or echogenic content resembling bile sludge may manifest even prior to the onset of motor or cognitive deficits, offering paediatricians a critical "window of opportunity" for the early identification of the disease. The occurrence of gallbladder abnormalities in children should prompt the clinician to consider metachromatic leukodystrophy amongst the differential diagnoses, given the close correlation between lysosomal accumulation of sulphatides and morphological changes in the biliary mucosa. This article aims to emphasise the need for paediatricians to reassess their diagnostic approach, transforming an incidental finding into a potential systemic biomarker for a degenerative condition that may still be asymptomatic in its early stages.

Key words: *metachromatic leukodystrophy, neurodevelopmental disorders, polyposis, gallbladder, early diagnosis, gene therapy*

La leucodistrofia metacromatica

La leucodistrofia metacromatica (MLD) è una rara malattia lisosomiale a trasmissione autosomica recessiva causata dal deficit dell'enzima arilsolfatasi A (ARSA), che determina l'accumulo patologico di solfatidi nelle cellule, prevalentemente a livello del sistema nervoso ma anche a livello sistemico [1].

La patogenesi della malattia risiede nel mancato catabolismo dei solfatidi, i quali si accumulano nel sistema nervoso, innescando secondariamente un processo infiammatorio e degenerativo a carico di oligodendrociti e cellule di Schwann. Tale deficit enzimatico induce una progressiva demielinizzazione e neurodegenerazione responsabili del grave deterioramento delle funzioni motorie e cognitive, caratterizzante il fenotipo clinico della patologia. L'accumulo sistemico di lipidi solfatati si estende oltre il distretto neurologico, coinvolgendo organi periferici quali la colecisti, il fegato e il rene.

L'eterogeneità genetica sottostante si traduce in una notevole variabilità delle manifestazioni cliniche e dell'età di esordio, distinguendosi una forma infantile precoce (LI), una forma giovanile (a sua volta distinta in precoce, EJ, e tardiva, LJ) e una forma dell'adulto (Tab. I).

La classificazione basata sull'età d'esordio riflette anche la velocità di progressione della demielinizzazione, con le forme LI (esordio entro i 30 mesi di vita) caratterizzate da una rapida regressione motoria e cognitiva nel secondo anno di vita, a differenza delle varianti giovanili (EJ, con esordio dopo i 30 mesi di vita ed entro i 7 anni; LJ, con esordio dai 7 ai 17 anni) e adulta (con esordio oltre i 17 anni di vita) che presentano un declino più insidioso e variabile.

Le manifestazioni neurologiche della MLD LI includono tipicamente stagnazione dello sviluppo neuromotorio e successivamente regressione delle tappe precedentemente acquisite, disturbi dell'andatura (a base larga, barcollante, con frequenti cadute) fino all'atassia, ipotonia e iporeflessia, esitanti in un progressivo deterioramento. Nella MLD EJ i disturbi comportamentali e il deterioramento cognitivo (regressione alla fase orale, iperattività, regressione delle competenze scolastiche) precedono o sono concomitanti ai disturbi motori (disturbi dell'andatura con facile stancabilità e frequenti cadute, fini tremori), anch'essi progressivi.

Inoltre, una neuropatia periferica, più severa nella forma LI, è presente fin dalle fasi precoci della malattia, precededendo la comparsa di tetraparesi spastica e disfunzioni a carico del sistema nervoso autonomo.

La malattia progredisce inesorabilmente verso il decesso del paziente, dopo anni di progressivo aggravamento caratterizzato dalla perdita completa delle abilità motorie e cognitive, dalla perdita della capacità di comunicare, vedere, sentire e deglutire.

Come si è visto, i sintomi neurologici d'esordio della malattia sono del tutto aspecifici, e la loro comparsa progressiva e talvolta subdola. Per questo motivo, in assenza di un altro bambino affetto da MLD già diagnosticato nella stessa famiglia e di uno screening neonatale della malattia, il tempo che intercorre tra i primi sintomi e la diagnosi definitiva è spesso prolungato: mediamente oltre un anno nelle forme LI e fino a due anni in quelle EJ [2].

Oggi però una diagnosi tempestiva, prima dell'esordio dei sintomi neurologici nelle forme LI ed EJ, o comunque non più tardi della comparsa dei primissimi sintomi neurologici nelle forme EJ, è cruciale. È disponibile, infatti per questi pazienti una terapia genica *ex vivo*,

TABELLA I.

Caratteristiche principali della MLD in età pediatrica.

	Forma infantile tardiva (LI)	Forma giovanile precoce (EJ)	Forma giovanile tardiva (LJ)
Età di esordio	• Prima dei 30 mesi (in genere tra i 12 e i 24 mesi)	• Tra i 30 mesi e i 7 anni.	• Tra i 7 e i 17 anni
Primi sintomi tipici	• Sintomi prevalentemente motori (difficoltà d'andatura, ipotonia)	• Segni misti (sia motori sia declino cognitivo/scolastico)	• Sintomi cognitivi e comportamentali (disturbi psichiatrici o dell'apprendimento)
Sintomi motori	• Arresto (stagnazione) e regressione dello sviluppo neuromotorio • Atassia (perdita di coordinazione) • Debolezza muscolare e ipotonia assiale iniziale • Spasticità e rigidità progressiva delle gambe • Spasmi tonici dolorosi	• Compromissione della motilità fine • Difficoltà graduale nella deambulazione (cadute frequenti) • Tremori e instabilità motoria • Regressione delle abilità motorie complesse	• Inciampi frequenti e alterazioni dell'andatura (segno più tardivo rispetto al cognitivo) • Rigidità e goffaggine nei movimenti • Progressiva perdita della capacità di camminare autonomamente
Sintomi cognitivi e comportamentali	• Irritabilità iniziale precoce • Demenza e perdita totale della consapevolezza nelle fasi avanzate	• Difficoltà a seguire istruzioni • Deficit di attenzione e iperattività • Lievi alterazioni della personalità • Perdita di competenze già acquisite (es. Controllo degli sfinteri)	• Grave calo del rendimento scolastico • Cambiamenti marcati della personalità e sbalzi d'umore • Disorganizzazione del pensiero • Sintomi psicotici o disturbi comportamentali severi
Segni neurologici e sistemici	• Neuropatia periferica precoce e grave • Areflessia osteotendinea (assenza di riflessi) • Crisi epilettiche frequenti negli stadi avanzati • Strabismo acuto, disturbi del movimento oculare • Rari ma possibili problemi della colecisti (es. polipi, ispessimento delle pareti) antecedenti ai segni neurologici	• Neuropatia periferica meno marcata all'inizio rispetto alla forma infantile • Crisi epilettiche • Incontinenza urinaria o fecale • Strabismo acuto, disturbi del movimento oculare • Rari ma possibili problemi della colecisti (es. polipi, ispessimento delle pareti) antecedenti ai segni neurologici	• Segni piramidali ed extrapiramidali progressivi • Crisi epilettiche • Rari ma possibili problemi della colecisti (es.polipi, ispessimento delle pareti) antecedenti ai segni neurologici
Progressione e fasi tardive	• Estremamente rapida e severa • Disartria e disfagia (perdita della parola e della deglutizione) • Atrofia ottica, cecità e sordità • Tetraparesi spastica e stato vegetativo permanente	• Progressione rapida, ma leggermente più lenta rispetto alla forma infantile tardiva • Disartria e progressiva incapacità di alimentarsi • Cecità e demenza finale	• Progressione lenta (decorso che può durare anni o decenni) • Disartria grave e mutismo • Demenza profonda, cecità e disfagia

un trattamento in grado di cambiare la storia naturale della malattia e salvare la vita del bambino se somministrato in fase presintomatica o paucisintomatica, cioè in quella finestra temporale strettissima che si chiude all'inizio della fase di rapida progressione del danno neurologico [3].

La patologia della colecisti nel bambino

Negli ultimi decenni, le affezioni della colecisti hanno assunto il ruolo di entità clinica emergente in ambito pediatrico, registrando un incremento dell'incidenza dovuto all'aumento di specifici fattori di rischio (come l'obesità) e alla maggiore disponibilità di strumenti diagnostici avanzati. Questi elementi hanno reso il dolore

addominale di origine biliare una sfida sempre più frequente nella pratica clinica quotidiana.
Non esistono in letteratura dati precisi circa la prevalenza delle varie forme di patologia della colecisti in età pediatrica. Da un confronto tra le esperienze di diversi centri italiani è possibile formulare l'ipotesi che circa il 2-3% dei bambini possa aver presentato problematiche legate ad un interessamento colecistico. L'analisi retrospettiva dei dati epidemiologici evidenzia un'età media alla diagnosi di 6-13 anni, con una netta prevalenza del sesso femminile [4].
Sebbene le malattie ematologiche, come le anemie emolitiche, rimangano cause storicamente note di litiasi pigmentaria, il loro peso relativo nella casistica attuale è in declino rispetto all'impatto crescente delle patologie dismetaboliche.
Tra le possibili cause di patologia della colecisti è fondamentale considerare anche l'effetto di terapie farmacologiche specifiche, come il trattamento prolungato con ceftriaxone o la nutrizione parenterale totale, specie in epoca neonatale, che rappresentano fattori iatrogeni favorenti la formazione di fango biliare o precipitati calcificati.
La patologia della colecisti in età pediatrica può anche essere riconducibile a difetti monogenici [5] del trasporto biliare o a errori congeniti del metabolismo che determinano l'accumulo intralisosomiale di substrati non degradati. In tali condizioni, la compromissione funzionale dell'epitelio colecistico è esacerbata dalla progressiva deposizione di metaboliti, alterando l'omeostasi del sistema di trasporto epato-biliare e favorendo la stasi della bile.
L'ecografia rappresenta un test estremamente utile per l'identificazione e la definizione delle alterazioni che possono coinvolgere la colecisti, permettendo di distinguere tra disfunzioni della motilità, discinesie o quadri flogistici cronici. L'ecografia addominale rimane dunque, in questo ambito, la metodica *gold standard* per l'indagine non invasiva del distretto epato-biliare.
Rispetto alla presentazione clinica dell'adulto, il quadro pediatrico si distingue per una maggiore variabilità sintomatologica, che spesso rende necessaria una diagnosi differenziale più accurata in presenza di comorbidità metaboliche o ematologiche croniche (Tab. II). Nei bambini il quadro clinico può risultare aspecifico o del tutto silente, rendendo la diagnosi una sfida clinica.
Il dolore addominale ricorrente rappresenta il sintomo più comune, documentato nella quasi totalità dei pazienti pediatrici sintomatici. Il dolore è più tipicamente postprandiale, localizzato all'ipocondrio destro o in epigastrio, sebbene non siano rari casi di presentazione atipica con nausea, vomito o sintomi gastrointestinali aspecifici. In pazienti molto giovani, la sintomatologia può assumere caratteristiche di colica intestinale con pianto inconsolabile e irrequietezza.
Alcuni studi indicano che una percentuale significativa dei casi pediatrici, variabile tra il 20 e il 35% dei casi, riceve diagnosi incidentali durante accertamenti ecografici eseguiti per altre motivazioni. Il riscontro incidentale è particolarmente comune nelle lesioni polipoidi le quali, a differenza della calcolosi, rimangono solitamente asintomatiche fino a quando non raggiungono dimensioni tali da determinare un'ostruzione biliare o sintomi epigastrici correlati.
La comparsa di ittero richiede sempre un attento approfondimento per escludere il coinvolgimento della via biliare principale. La febbre, associata a dolore addominale e vomito, deve sollevare il sospetto di complicanze infettive, come la colecistite acuta o la colangite, che si riscontrano in una quota non trascurabile di pazienti pediatrici.
Una colica biliare si manifesta spesso come un dolore a esordio brusco e intenso. Tale sintomatologia è frequentemente accompagnata da segni sistemici di infiammazione, come febbre e leucocitosi, che possono indicare l'evoluzione verso una colecistite acuta. In tali circostanze, l'esame obiettivo deve ricercare accuratamente il segno di Murphy, la cui positività durante la palpazione dell'ipocondrio destro costituisce un indicatore clinico altamente suggestivo di flogosi della colecisti.

TABELLA II.

Sintomi e segni con cui può manifestarsi una patologia della colecisti (tutte le cause) nel bambino. In assenza di patologie acute della colecisti (infiammatorie o ostruttive), il quadro clinico di una poliposi della colecisti o di un ispessimento delle pareti della colecisti è in genere molto sfumato e si manifesta con dolore addominale ricorrente, nausea ricorrente o addirittura nessun sintomo.

Fascia d'età	Sintomi (riferiti/osservati)	Segni clinici (rilevabili dal Pediatra)	Note cliniche
Neonati e lattanti (0-2 anni)	• Irritabilità inconsolabile • Pianto dopo i pasti • Rifiuto dell'alimentazione • Vomito ricorrente • Letargia o iporeattività	• Ittero neonatale persistente • Distensione addominale diffusa • Febbre inspiegabile o ipotermia • Feci acoliche (chiare/biancastre) • Urine ipercromiche (scure)	• Spesso associata a nutrizione parenterale totale, sepsi o malattie emolitiche • Più frequente la forma alitiasica
Bambini piccoli (3-5 anni)	• Dolore addominale scarsamente localizzabile (spesso indicato intorno all'ombelico) • Nausea e vomito • Anoressia (perdita di appetito)	• Dolorabilità alla palpazione dell'addome destro • Distensione addominale • Febbre con brividi	• Il bambino non riesce ancora a definire la tipica "colica biliare" • Rischio elevato di diagnosi tardiva
Bambini in età scolare (6-11 anni)	• Dolore localizzato al quadrante superiore destro o all'epigastrio • Nausea e vomito post-prandiale • Dispepsia (cattiva digestione) • Dolore irradiato alla schiena o alla spalla destra	• Segno di Murphy positivo (arresto dell'inspirazione alla palpazione profonda dell'ipocondrio destro) • Difesa addominale localizzata • Febbre • Ittero lieve	• Il quadro clinico inizia a somigliare a quello dell'adulto • Può simulare un'appendicite acuta
Adolescenti (12-17 anni)	• Classica colica biliare (dolore acuto, violento, intermittente sotto le costole a destra) • Esacerbazione dei sintomi dopo pasti grassi • Forte nausea e vomito biliare	• Segno di Murphy nettamente positivo • Contrattura di difesa della parete addominale destra • Febbre alta (se presente colecistite) • Subittero o ittero franco	• Forte associazione con obesità, sesso femminile e familiarità • Quadro sovrapponibile all'adulto

Oltre alla sintomatologia dolorosa, è cruciale monitorare anche la comparsa di massa palpabile nell'ipocondrio destro, che potrebbe sottendere un quadro di idrope della colecisti o una distensione colecistica edematosa.

La patologia della colecisti nella MLD

Nonostante la neurodegenerazione rimanga il tratto clinico dominante della MLD, la deposizione di solfatidi nei macrofagi stromali della mucosa colecistica compromette l'integrità strutturale dell'organo. L'associazione tra la compromissione funzionale della colecisti e la MLD merita particolare attenzione, poiché l'accumulo di solfatidi può favorire lo sviluppo di un ispessimento delle pareti dell'organo, di sabbia biliare con potenziale evoluzione in calcolosi o disfunzioni biliari, oppure di poliposi, con rapido rischio di evoluzione carcinomatosa.

L'interessamento della colecisti nel decorso clinico della MLD è stato osservato in tutte le varianti della patologia, manifestandosi in concomitanza o successivamente all'esordio dei primi sintomi neurologici; le alterazioni della colecisti, tuttavia, possono anche precedere la comparsa dei deficit neurologici tipici della malattia, osservandosi addirittura diversi anni prima [6].

Una precoce alterazione morfofunzionale della colecisti, se tempestivamente identificata, può aprire una finestra temporale cruciale – ma molto stretta – per l'inquadramento diagnostico di pazienti altrimenti asintomatici, garantendo l'accesso precoce alla terapia genica in caso di conferma della diagnosi di MLD. Tuttavia, l'analisi dei dati di *real-world evidence* conferma che

il tempo intercorrente tra la comparsa di problematiche biliari e/o gastrointestinali e la diagnosi di MLD, basata sui sintomi neurologici, risulta frequentemente prolungato. È pertanto fondamentale enfatizzare questo pattern di presentazione come un biomarker clinico precoce, che deve indurre il Pediatra a sospettare e ad escludere un potenziale caso di MLD [7].

Il processo di infiltrazione delle cellule della colecisti da parte di solfatidi non degradati determina una riduzione cronica del lume (l'organo può apparire contratto anche dopo un digiuno prolungato) e un'alterazione della motilità parietale, talvolta rimanendo silente (costituendo un reperto che può casualmente essere identificato a seguito dell'esecuzione di un'ecografia addominale [8] effettuata per altre motivazioni cliniche), oppure manifestandosi con una sintomatologia addominale spesso aspecifica, vaga e di difficile inquadramento diagnostico, etichettata erroneamente come dispepsia funzionale o dolore addominale ricorrente. Tuttavia, un'attenta analisi ecografica può rivelare quadri anatomici che devono spingere il clinico a indagare oltre la semplice disfunzione gastrointestinale. Reperti ecografici quali l'ispessimento diffuso della parete, la presenza di materiale ecogeno tipo fango biliare o di formazioni polipoidi, devono porre il sospetto all'interno dell'iter diagnostico-differenziale anche verso l'accumulo di solfatidi tipico della MLD.

Nella letteratura scientifica sono descritti:

- quadri di iperplasia della mucosa con papillomatosi diffusa, una condizione che può virtualmente obliterare il lume dell'organo (Fig. 1);
- polipi [9,10] allungati e multipli, i quali, a causa del rischio di torsione, possono manifestarsi clinicamente con emorragie gastrointestinali severe, o più raramente con quadri di colecistite acuta derivanti dall'ostruzione del dotto cistico causata dal deposito massivo di solfatidi. In alcuni casi l'asportazione del polipo ha evidenziato un quadro istologico di rapida degenerazione neoplastica, con casi di adenocarcinoma [11] della colecisti anche in età pediatrica;
- presenza di fango biliare e dilatazioni dei dotti biliari;
- il coinvolgimento della colecisti può anche manifestarsi come una complicanza precoce o persino isolata della malattia; sono stati descritti quadri severi di papillomatosi colecistica e colecistiti emorragiche che, complicandosi con emobilia [12,13] o masse addominali palpabili, hanno talvolta rappresentato l'esordio clinico critico in pazienti con MLD; in altri *case report* l'identificazione casuale di polipi o di formazioni cistiche [14] della colecisti ha permesso di intraprendere indagini per la MLD molto prima che comparissero i sintomi neurologici evidenti.

Pertanto, sulla base di queste evidenze scientifiche la valutazione di reperti colecistici, non altrimenti spiegabili in età pediatrica, dovrebbe sempre includere il sospetto di accumulo di solfatidi tipico della patologia [15].

L'approfondimento diagnostico per escludere una MLD non è particolarmente complesso o costoso, ma ovviamente è compito di centri specialistici ai quali il Pediatra curante, nel sospetto di malattia metabolica, deve indirizzare tempestivamente il bambino. La diagnostica si avvale del dosaggio dell'attività dell'ARSA su leucociti (ridotta o assente) e la ricerca di solfatidi nelle urine (aumentati). Il dosaggio dei solfatidi e l'attività dell'enzima ARSA possono essere effettuati come screening anche su goccia di sangue essiccato, in maniera similare a quanto si effettua attualmente nelle esperienze di screening neonatale della malattia. La conferma definitiva di MLD viene, infine, ottenuta tramite la ricerca delle mutazioni patogene nel gene ARSA.

Un'importante esperienza italiana

Presso il San Raffaele Telethon Institute for Gene Therapy (SR-TIGET) di Milano sono stati valutati dal 2004 ad oggi 104 pazienti affetti da MLD, con diverse varianti di malattia e in diverso status clinico. Il 53,8% (n=56) di essi erano presintomatici o paucisintomatici e sono stati valutati per essere potenzialmente eleggibili al trattamento con terapia genica; la maggior parte di essi

FIGURA 1.

Poliposi della colecisti e ispessimento della parete alla valutazione basale pre-terapia genica in un paziente con MLD giovanile precoce (EJ) pre-sintomatica (3 anni e 4 mesi).

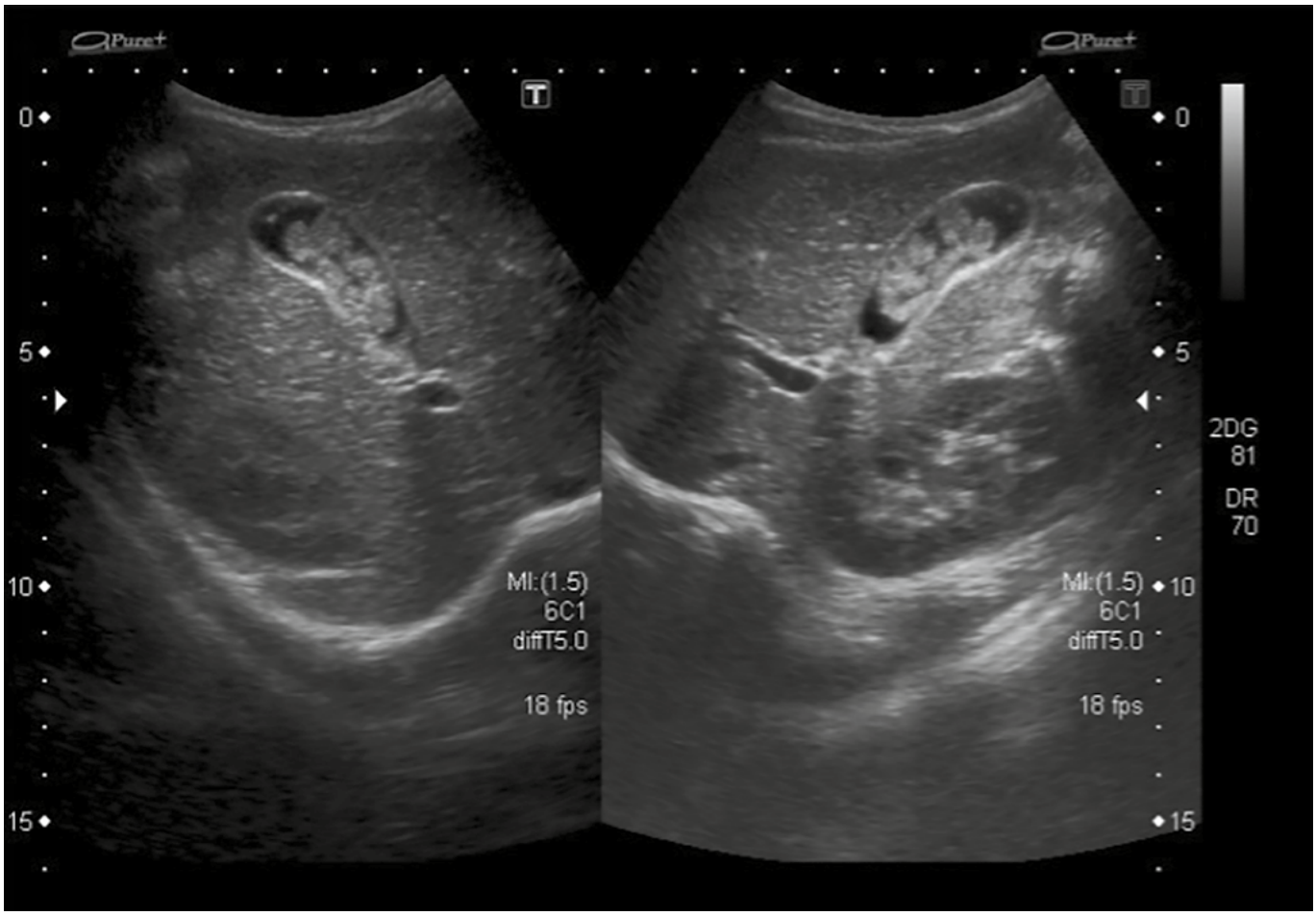

avevano ricevuto la diagnosi di MLD poiché avevano un fratello o una sorella maggiori affetti da MLD che purtroppo non erano più candidabili alla terapia genica in quanto in uno stato eccessivamente avanzato di malattia.

Alla prima valutazione ecografica le anomalie della colecisti erano presenti in un'elevata percentuale, venendo riscontrate nell'88,6% dei pazienti con variante LI, nel 75% di quelli EJ, nel 68,8% dei LJ e nel 75% dei pazienti adulti. L'anomalia più frequentemente riscontrata era l'ispessimento delle pareti, seguita da poliposi e da fango biliare. Infine, in una percentuale di pazienti l'anomalia osservata è stata la contrazione della cistifellea, nonostante un digiuno prolungato prima di effettuare l'esame ecografico.

Se ci si focalizza sui 50 bambini della coorte che non presentava ancora sintomi neurologici (presintomatici), colpisce come le percentuali delle anomalie colecistiche osservate si sovrappongano a quanto osservato nell'intera coorte di soggetti, nonostante alcuni bambini in fase presintomatica siano stati valutati anche prima del compimento dell'anno di vita. Anche nel sottogruppo di pazienti presintomatici l'inspessimento delle pareti della colecisti rappresenta l'anomalia più riscontrata, ma alcuni bambini presentavano già un polipo all'ecografia.

Alcuni di questi pazienti sono stati indirizzati alla chirurgia laparoscopica, in relazione alle condizioni cliniche, al quadro ecografico e all'eventuale percorso di trattamento con terapia genica programmato. L'esame istologico effettuato in una paziente colecistectomizzata a 5 anni e mezzo di età ha portato alla diagnosi di carcinoma *in situ*, a sostegno del rischio di rapida evoluzione neoplastica delle alterazioni colecistiche nei bambini affetti da MLD.

Emblematico è il caso di un paziente affetto da variante LJ. Per un episodio di dolore addominale all'età di 8 anni e mezzo veniva effettuato un esame ecografico, evidenziante incidentalmente un polipo della colecisti. Per il riscontro contestuale di una cisti del coledoco il paziente veniva sottoposto ad intervento chirurgico correttivo e nella stessa occasione veniva rimossa anche la colecisti, il cui esame istopatologico rivelava un'iperplasia della mucosa con papillomatosi diffusa. Visto il dato istologico, venivano effettuate indagini approfondite, tra cui l'analisi genetica per MLD, che risulta positiva. Veniva, quindi effettuata una diagnosi di MLD basata sulle sole problematiche viscerali, in un paziente in cui i primi sintomi neurologici sarebbero comparsi solo più di due anni dopo (all'età di quasi 11 anni).

Quanto emerso dall'esperienza pluriennale dell'Ospedale San Raffaele conferma che le anomalie della colecisti sono un riscontro molto frequente nei pazienti affetti da MLD, indipendentemente dalla variante di malattia. Risulta infine rilevante il dato che le alterazioni osservate compaiono in soggetti presintomatici dal punto di vista neurologico, talvolta anticipando di diversi anni l'esordio dei sintomi classici della patologia. I dati descritti, insieme all'ampia casistica disponibile su questo tema, confermano che le anomalie della colecisti rappresentano come un marker precoce di malattia.

Conclusioni

La finestra temporale per l'accesso alla terapia genica attualmente disponibile per la MLD è strettamente limitata allo stadio presintomatico (forme LI ed EJ) o alle fasi precoci della malattia (forma EJ), poiché il trattamento non è in grado di ripristinare le funzioni neurologiche già compromesse dal processo di demielinizzazione.

I dati pubblicati nella letteratura scientifica internazionale e l'esperienza su un grande numero di pazienti affetti dalla malattia seguiti presso il San Raffaele Telethon Institute for Gene Therapy evidenziano che la patologia della colecisti, sebbene non molto frequente in età pediatrica, è tuttavia presente in un'altissima percentuale di bambini affetti da MLD. Inoltre, in una percentuale elevata di casi le alterazioni colecistiche sono presenti già prima che si siano manifestati i primi segni neurologici della MLD e in alcuni casi è stato proprio l'interessamento extra-neurologico a condurre alla diagnosi tempestiva.

L'individuazione da parte del Pediatra di un'alterazione colecistica (come incidentaloma in corso di uno studio ecografico eseguito per un sospetto completamente diverso o come reperto probabilmente responsabile della sintomatologia del bambino) può fungere quindi da segnale d'allarme precoce, offrendo una rara opportunità per intervenire in questi bambini prima che il danno neuronale diventi irreversibile e precluda l'efficacia terapeutica.

La diagnosi tempestiva, catalizzata da questo sospetto clinico, permettendo un intervento terapeutico precoce è in grado di modificare radicalmente l'evoluzione della malattia massimizzando la sopravvivenza dei pazienti e migliorandone gli esiti funzionali a lungo termine. Tale approccio proattivo garantisce che il paziente sia inserito tempestivamente nei protocolli di monitoraggio clinico, assicurando l'accesso alla terapia genica prima della comparsa di deficit cognitivi o motori clinicamente invalidanti.

Inoltre, conoscendo la rapida evoluzione verso la condizione di carcinoma che caratterizza le alterazioni della colecisti nei bambini con MLD, a differenza della poliposi della popolazione generale pediatrica, anche il *management* della problematica colecistica (con

eventuale approccio chirurgico) sarà effettuato con le modalità e le tempistiche più consone per evitare una rapida evoluzione verso forme avanzate del quadro.
Pertanto, il riscontro ecografico di alterazioni colecistiche in età pediatrica deve essere interpretato sempre come un potenziale marker clinico critico per accelerare l'iter diagnostico e individuare pazienti ancora eleggibili al trattamento, garantendo loro la conservazione delle funzioni cognitive e motorie. Una diagnosi tempestiva di MLD, effettuata sulla base del riscontro di una patologia della colecisti e dei successivi approfondimenti messi in atto con la collaborazione di un centro specialistico, può contribuire a salvare la vita di un bambino, e magari anche quella di eventuali fratellini affetti ma ancora asintomatici [16].

Bibliografia

1. Fumagalli F, Zambon A, Rancoita P, et al. Metachromatic leukodystrophy: A single-center longitudinal study of 45 patients. J Inherit Metab Dis 2021;44:1151-1164. https://doi.org/10.1002/jimd.12388.
2. Mohajer A, Sevagamoorthy A, Bean K, et al. Characterizing Diagnostic Delays in Metachromatic Leukodystrophy: A Real-World Data Approach. J Inherit Metab Dis 2025;48:e70049. https://doi.org/10.1002/jimd.70049.
3. Fumagalli F, Calbi V, Natali Sora MG, et al. Lentiviral haematopoietic stem-cell gene therapy for early onset metachromatic leukodystrophy: long-term results from a non-randomised, open-label, phase 1/2 trial and expanded access. Lancet 2022;399:372-383. https://doi.org/10.1016/S0140-6736(21)02017-1.
4. Diez S, Müller H, Weiß C, et al. Cholelithiasis and cholecystitis in children and adolescents: Does this increasing diagnosis require a common guideline for pediatricians and pediatric surgeons? BMC Gastroenterology 2021;21:186. https://doi.org/10.1186/s12876-021-01772-y.
5. Costa CJ, Nguyen MTT, Vaziri H, et al. Genetics of Gallstone Disease and Their Clinical Significance: A Narrative Review. J Clin Transl Hepatol 2024;12:316-326. https://doi.org/10.14218/JCTH.2023.00563.
6. Mutuaa S, Sevagamoorthya A, Woidilla S, et al. Characterization of gallbladder disease in metachromatic leukodystrophy across the lifespan. Mol Genet Metab 2025;144:109003. https://doi.org/10.1016/j.ymgme.2024.109003.
7. Eichler F, Sevin C, Barth M, et al. Understanding caregiver descriptions of initial signs and symptoms to improve diagnosis of metachromatic leukodystrophy. Orphanet J Rare Dis 2022;17:370. https://doi.org/10.1186/s13023-022-02518-z.
8. Kim YW, Kim IO, Kim WS et al. Involvement of the gallbladder in childhood metachromatic leukodystrophy: ultrasonographic findings. J Ultrasound Med 1996;15;821-825. https://doi.org/10.7863/jum.1996.15.12.821.
9. Thomas E, Gargano T, Libri M, et al. Gallbladder polyps in association with metachromatic leukodystrophy. J Pediatr Surg Case Rep 2019;54:101354. https://doi.org/10.1016/j.epsc.2019.101354.
10. Yankov I, Boyanov N, Aleksova L, et al. Gallbladder polyp in children – a rare finding during ultrasound examination. J Ultrason 2022;22:64-66. https://doi.org/10.15557/JoU.2022.0011.
11. Stevens JP, Dakshinamoorthy J, Gill AE, et al. Undiagnosed Metachromatic Leukodystrophy Presenting as Severe Gastrointestinal Bleeding and Cholestasis from Hemobilia. JPGN Rep 2021;2:e122. https://doi.org/10.1097/PG9.0000000000000122.
12. Koshu K, Ikeda T, Tamura D, et al. Gallbladder cancer with ascites in a child with metachromatic leukodystrophy. Brain Dev 2021;43:140-143. https://doi.org/10.1016/j.braindev.2020.08.002.
13. Garavelli L, Rosato S, Mele A, et al. Massive Hemobilia and Papillomatosis of the Gallbladder in Metachromatic Leukodystrophy: A Life-Threatening Condition. Neuropediatrics 2009;40:284-286. https://doi.org/10.1055/s-0030-1248246.
14. Al-Taher R, Ahmad F, Rashdan M, et al. Metachromatic leukodystrophy associated with choledochal cysts and gallbladder papillomatosis. J Pediatr Surg Case Rep 2018;40:43-46. https://doi.org/10.1016/j.epsc.2018.10.014.
15. McFadden K, Ranganathan S. Pathology of the Gallbladder in a Child with Metachromatic Leukodystrophy. Pediatr Dev Pathol 2015;18:228-30. https://doi.org/10.2350/14-09-1551-CR.1.
16. Kehrer C, Bevot A, Martin P, et al. Healthcare utilization and disease burden in children with metachromatic leukodystrophy in Germany. Orphanet J Rare Dis 2025;20:242. https://doi.org/10.1186/s13023-025-03637-z.