

ilmedicopediatra 2021;30(4):40-51;
doi: 10.36179/2611-5212-2021-58

Diagnosi di neurofibromatosi tipo 1 (NF1): aspetti genetici correlati e presentazione clinica

Eva Trevisson¹, Valeria Brasson²

¹ Professore Associato di Genetica Medica, ² Medico in Formazione Specialistica, Dipartimento di Salute della Donna e del Bambino, Università degli Studi di Padova

Corrispondenza:

Eva Trevisson
eva.trevisson@unipd.it

Conflitto di interessi

Gli Autori dichiarano di non aver nessun conflitto di interessi.

How to cite this article: Trevisson E, Brasson V. Diagnosi di neurofibromatosi tipo 1 (NF1): aspetti genetici correlati e presentazione clinica. *Il Medico Pediatra* 2021;30(4):40-51. <https://doi.org/10.36179/2611-5212-2021-58>

© Copyright by Federazione Italiana Medici Pediatri



OPEN ACCESS

L'articolo è open access e divulgato sulla base della licenza CC-BY-NC-ND (Creative Commons Attribuzione – Non commerciale – Non opere derivate 4.0 Internazionale). L'articolo può essere usato indicando la menzione di paternità adeguata e la licenza; solo a scopi non commerciali; solo in originale. Per ulteriori informazioni: <https://creativecommons.org/licenses/by-nc-nd/4.0/deed.it>

1. Epidemiologia, segni clinici e complicanze della NF1

La neurofibromatosi di tipo 1 (NF1; MIM #162200), un tempo chiamata malattia di Von Recklinghausen, è una condizione monogenica con incidenza pari a circa 1 su 3.000-3.500 nati vivi e prevalenza 1:4.000-5.000. Si tratta di una malattia neurocutanea che predispone allo sviluppo di tumori, in particolare a carico del sistema nervoso periferico e centrale, e si associa a una riduzione dell'aspettativa di vita nei pazienti.

La NF1 viene trasmessa con modalità autosomica dominante: nella metà dei casi un genitore è affetto, mentre nel restante 50% la malattia è causata da una mutazione *de novo*. Ciò è giustificato dal fatto che il tasso di mutazione spontanea del gene *NF1* risulta essere da 10 a 100 volte maggiore rispetto al tasso abituale di un singolo locus ¹.

La diagnosi di NF1 viene posta quando sono soddisfatti i criteri diagnostici stabiliti a livello internazionale, che sono stati recentemente rivisitati ². La penetranza della malattia (ovvero la proporzione di soggetti eterozigoti che manifesta la condizione) è età-dipendente, ovvero i segni compaiono progressivamente nel tempo, ma si ritiene in genere completa entro gli 8 anni (a 6 anni di età la diagnosi può essere formulata nel 95% circa dei bambini affetti) ³.

La NF1 si caratterizza anche per ampia espressività fenotipica e la variabilità clinica è sia inter, sia intrafamiliar. I fattori alla base di questa variabilità, per quanto non del tutto noti, includono fattori genetici, ambientali e il tipo di mutazione, ma tra i principali elementi che concorrono

no a rendere imprevedibile il decorso della malattia vi è l'instaurarsi casuale a livello tissutale di una seconda mutazione somatica nell'altro allele del gene *NF1* ("second hit") con conseguente perdita completa della funzione genica. Questo meccanismo, sperimentalmente dimostrato a livello di vari tessuti⁴, è alla base di molte manifestazioni cliniche della malattia (tra cui chiazze caffè-latte, neurofibromi e lesioni ossee).

Dal punto di vista clinico, la NF1 si caratterizza per la presenza di segni clinici maggiori (presenti nella maggior parte degli affetti), segni clinici minori (in quanto non sono specifici per la condizione) e complicanze della malattia (che interessano solo una proporzione di pazienti nel corso della vita).

1.1 Segni clinici maggiori

Le *Macchie caffè-latte* (*Cafè au lait spot*, *CALs*) sono macule cutanee asintomatiche di forma rotondeggiante od ovoidale, con bordi netti e omogeneamente pigmentate, con dimensioni variabili da pochi mm a decine di cm. Le *CALs* rappresentano il segno clinico più frequente, manifestandosi in oltre il 95% dei pazienti affetti. Possono essere già presenti alla nascita o rendersi evidenti nei primi mesi di vita, aumentano in numero e dimensioni con gli anni fino alla pubertà; successivamente tendono a depigmentarsi, rendendo più difficile il loro riscontro negli adulti. Per poter costituire un criterio diagnostico devono essere presenti almeno sei *CALs* con diametro rispettivamente superiore o uguale a 0,5 cm e 1,5 cm in età pre e post-puberale. Sebbene le *CALs* possano essere presenti anche nella popolazione generale, un numero di *CALs* significative in bambini prepuberi pone un forte sospetto di NF1, giustificando il follow-up annuale in questi bambini.

Le *CALs* possono essere inoltre presenti in altre condizioni cliniche, tra le quali la sindrome di Legius, la sindrome LEOPARD, il piebaldismo, la sindrome di McCune-Albright, la sindrome da deficit nel sistema di *Mismatch Repair* (*Mismatch Repair Deficiency Syndrome MMR-D*), per cui si rende necessaria un'accurata diagnosi differenziale.

Le lentiggini (*lentiginosi o freckling*) sono macule pigmentate multiple, di 1-3 mm di diametro, simili a piccole macchie caffè-latte. Sono presenti in circa 90% degli adulti affetti e compaiono generalmente verso i 4 anni nelle regioni ascellari e/o inguinali; sono patognomoniche di NF1 solo quando presenti in queste sedi atipiche. Nonostante la somiglianza con quelle presenti nel soggetto sano, le lentiggini nei pazienti con NF1 si differenziano oltre che per la sede atipica, anche per le dimensioni maggiori, per il colore più scuro e per la mancanza di correlazione con l'esposizione solare.

I *noduli di Lisch*, o amartomi iridei, sono macule iperpigmentate situate sulla superficie dell'iride asintomatiche. Per individuarli occorre l'utilizzo della lampada a fessura; di solito bilaterali, variano in numero e dimensioni e possono essere facilmente distinti dai nevi iridei, che hanno aspetto più appiattito. I noduli di Lisch iniziano a svilupparsi dall'età di due anni e mezzo e la loro prevalenza aumenta gradualmente con l'età: sono presenti nel 50% dei bambini con NF1 e raggiungono il 90% nei pazienti adulti. Poiché generalmente compaiono dopo le *CALs* ma prima dei neurofibromi, possono costituire un utile criterio diagnostico nel caso di piccoli pazienti che presentano *CALs* con storia familiare negativa per NF1.

Le chiazze corioideali sono alterazioni a livello della corioide, che sono state di recente introdotte tra i criteri diagnostici della NF1² data l'elevata sensibilità e specificità⁵. Analogamente ai noduli di Lisch, sono presenti fin dai primi anni di vita, spesso sono multiple e bilaterali, ma non hanno alcuna conseguenza clinica. Per rilevarle, è necessario effettuare l'esame oftalmoscopico con utilizzo di luce del vicino infrarosso (*Ophthalmoscopy Near Infrared, NIR*).

I *neurofibromi* sono neoplasie benigne che originano dalla guaina dei nervi periferici. Sono composti da una popolazione cellulare eterogenea costituita da cellule di Schwann (le cellule neoplastiche primarie del tumore), fibroblasti, cellule perineurali e mastociti. A seconda della sede e delle caratteristiche, vengono classificati in cutanei, sottocutanei, plessiformi e spinali.

I neurofibromi *cutanei* si presentano come formazioni di consistenza molle, sessili o pedunculati, di diametro variabile (da pochi millimetri a 2-3 cm) e localizzate preferenzialmente al tronco, che compaiono solitamente durante la pubertà, aumentando di numero con il passare degli anni fino a raggiungere una prevalenza del 99% negli adulti ⁶. Non vanno mai incontro a trasformazione maligna, ma possono rappresentare un problema estetico.

I neurofibromi *sottocutanei* (o *nodulari*) si ritrovano in una percentuale inferiore di pazienti e hanno una consistenza più dura e margini meglio definiti. Possono essere asintomatici o manifestarsi con dolore e/o parestesie nel territorio di distribuzione del nervo interessato, soprattutto in seguito a compressione. Occasionalmente possono degenerare in neoplasie maligne.

I neurofibromi *plexiformi* si caratterizzano per la tendenza a crescere lungo il decorso dei nervi, con possibile compromissione della funzionalità di vari organi o deformazione del segmento corporeo interessato. Si tratta tipicamente di lesioni congenite, per quanto possano rendersi manifesti non solo alla nascita, ma anche durante l'adolescenza e in età adulta. Si ritrovano in circa il 30% dei pazienti, ma tale dato è verosimilmente sottostimato poiché i neurofibromi plessiformi profondi asintomatici restano misconosciuti in assenza di una valutazione strumentale specifica, e alcuni studi riportano che si possono presentare fino al 50% degli affetti. Queste lesioni possono presentare periodi di rapida crescita durante l'adolescenza seguiti da periodi di quiescenza più o meno lunghi, ma la loro crescita non è prevedibile ⁶.

Anche se asintomatici, è necessario un monitoraggio clinico e radiologico (mediante RMN) della crescita dei neurofibromi plessiformi e dell'eventuale sintomatologia a essi associata. L'exeresi chirurgica è complicata dall'invasività delle strutture e dei nervi adiacenti e della loro intrinseca vascolarizzazione, con aumentato rischio di deficit neurologico ed emorragia massiva ⁶; inoltre spesso non si ottiene la radicalità chirurgica. In caso di non operabilità e progressione clinico-radiolo-

gica delle lesioni, si è reso di recente disponibile un trattamento farmacologico con molecole che inibiscono il *pathway* di Ras-MAPK, che risulta iperattivato in queste lesioni (vedi paragrafo 5).

Circa il 10% dei neurofibromi plessiformi va incontro a una trasformazione maligna in tumori della guaina dei nervi periferici (*Malignant Peripheral Nerve Sheath Tumor*, MPNST); tuttavia poiché l'inattivazione bi-allelica avviene nel neurofibroma benigno, la sola mutazione a livello del gene *NF1* non è sufficiente per tale trasformazione. Pertanto, la maggior parte dei meccanismi coinvolti nell'evoluzione di questi tumori rimane sconosciuta.

1.2 Segni clinici minori

La *bassa statura* è comune nei bambini affetti da NF1: circa il 13% dei bambini ha una statura pari a 2 deviazioni standard (DS) sotto la media per la loro età; tuttavia raramente va oltre le 3 DS sotto la media staturale per età. Circa il 27-33% dei bambini affetti da NF1 ha comunque una statura inferiore al 5° percentile per età.

Anche la *macrocefalia* è frequente, in quanto una proporzione variabile da circa il 20% fino a oltre il 50% dei bambini affetti si colloca a più di 2 DS sopra la media della circonferenza cranica per la loro età, raggiungendo comunque raramente le 4 DS ³. Un altro segno che può essere presente nei pazienti con NF1 è il *petto scavato*, che solo raramente tuttavia comporta una compromissione delle capacità respiratorie.

Gli *xantogranulomi giovanili* nei bambini affetti da NF1 si osservano più frequentemente rispetto alla popolazione generale (circa in 1 bambino su 5/6 nei primi 3 anni di vita), anche se non presentano alcuna peculiarità che potrebbe distinguerli da quelli non correlati a NF1. Tendono a regredire spontaneamente con l'età.

Gli *Unidentified Bright Objects* (UBOs) sono aree di alterato segnale che possono essere visualizzate alla RMN encefalica in una significativa proporzione (circa l'80%) dei pazienti con NF1 ⁷ e in oltre il 90% dei pazienti pediatrici ⁸. Non presentano un pattern line-

are per quanto riguarda numero, sede e dimensioni e tendono a scomparire verso i 20 anni. Si presentano come lesioni focali iperintense in T2, localizzate più frequentemente a livello del *globus pallidus*, talamo, cervelletto e in una percentuale minore nella sostanza bianca subcorticale, nella corteccia, nell'ippocampo e nell'amigdala. Gli UBOs sono patognomonicamente di NF1; non provocano effetto massa, non hanno carattere evolutivo, né correlato clinico, e, sebbene alcuni autori abbiano messo in correlazione gli UBOs con le difficoltà di apprendimento, altri studi non hanno confermato queste osservazioni.

1.3 Possibili complicanze

Il *glioma delle vie ottiche* (OPG), che dal punto di vista istologico è un astrocitoma pilocitico di grado 1, insorge in circa il 15-20% dei bambini con la NF1 (nel 65% dei casi in bambini in età inferiore a 5 anni), ma in meno della metà dei casi si manifesta clinicamente⁹. Il sintomo più frequente degli OPG è la riduzione dell'acuità visiva; tuttavia, i pazienti pediatrici generalmente non riferiscono riduzioni del visus ed è pertanto necessario uno screening oftalmologico ogni 6-12 mesi (a seconda dell'età) che comprenda valutazione dell'acuità visiva, delle motilità oculare e fundus oculi. Quando sintomatico l'OPG può provocare inoltre: alterazioni pupillari e del campo visivo, atrofia o edema del nervo ottico, proptosi unilaterale e strabismo. Più raramente può comportare segni neurologici (emiparesi e atassia), ipertensione endocranica, idrocefalo, ritardo dello sviluppo psicomotorio, sindrome diencefalica e decesso. I gliomi della regione ipotalamo-chiasmatica possono causare pubertà precoce.

L'OCT (*Optical Coherence Tomography*) viene eseguito per lo screening dell'OPG in quanto ha rivelato una maggior sensibilità e specificità rispetto alla valutazione dell'acuità visiva e del fundus oculi (per le quali è richiesta peraltro una maggiore collaborazione del paziente)¹⁰. L'OCT permette di misurare lo spessore delle fibre nervose retiniche, valore che risulta ridotto in caso di glioma delle vie ottiche rispetto ai controlli. Il sospetto di glioma deve essere poi confermato

con RMN encefalica. Fortunatamente molti degli OPG non progrediscono, ma richiedono un attento follow-up semestrale/annuale mediante RMN e valutazioni oftalmologiche.

Il trattamento è indicato in caso di progressione clinica e/o radiologica della lesione. Le possibilità terapeutiche sono la chemioterapia (il cui protocollo prevede la combinazione di vincristina e carboplatino) e la chirurgia (riservata solo a lesioni deturpanti con esposizione corneale, proptosi o complicanze neurochirurgiche come l'idrocefalo ostruttivo). La radioterapia è stata abbandonata per le complicanze cerebrovascolari, gli effetti sulla funzione intellettiva e l'aumento significativo del rischio di tumori secondari nell'area irradiata. Sono inoltre attualmente in corso *trial clinici* sperimentali che prevedono l'utilizzo di molecole biologiche.

Per quanto riguarda i *disturbi neuro-cognitivi*, il quoziente intellettivo (QI) nei pazienti affetti da NF1 tende a essere ai limiti inferiori della norma (QI medio di 88,6 rispetto a circa 100 nella popolazione generale). Un deficit intellettivo con QI < 70 è stato riportato nel 4-8% degli affetti, a fronte di un 3% nella popolazione generale¹¹.

I deficit di apprendimento (*learning disabilities*) sono frequenti nei bambini affetti da NF1, interessando circa il 30-60% degli affetti¹¹. Il deficit di apprendimento può esserci anche in caso di QI nella norma e include: difficoltà di lettura e scrittura, problemi visuo-spaziali, compromissione della *working memory* e deficit di attenzione⁶.

Il fenotipo cognitivo-comportamentale in NF1 è caratterizzato inoltre da una maggior incidenza di ADHD (*Attention Deficit Hyperactivity Disorder*), autismo, disturbi comportamentali e psicosociali. L'incidenza di ADHD, diagnosticato in base ai criteri del DSM-V, è 3 volte superiore nei bambini affetti da NF1 rispetto ai loro familiari e alla popolazione generale. Queste problematiche vengono approcciate tramite terapia educativa, riabilitativa e di sostegno, anche se numerosi studi stanno tentando di identificare farmaci che migliorino questo tipo di disturbi nella NF1.

La prevalenza di *epilessia* in individui affetti da NF1 è stimata essere compresa tra il 4 e il 14%, a seconda dei vari studi ^{7,12}. Benché non vi sia un pattern specifico delle crisi nei pazienti con NF1 (Korf et al., 1993), la maggioranza degli episodi critici nei pazienti NF1 è classificata come focale e spesso tende successivamente a generalizzare. In circa la metà pazienti l'epilessia insorge nel contesto di reperti neuroradiologici che possono essere tipici della NF1 o meno (tumori cerebrali, vasculopatie, idrocefalo, displasia corticale, sclerosi temporali mesiale, ecc.); tuttavia le displasie corticali nei pazienti con NF1 risultano meno frequenti che in altre facomatosi. Di fronte all'esordio di crisi in pazienti affetti da NF1 è mandatoria, pertanto, l'esecuzione di esami neuroradiologici volti a escludere la presenza di tumori cerebrali e altre comorbidità a carico del SNC.

Le MPNST sono le neoplasie maligne più frequentemente associate a NF1. Infatti, i pazienti affetti da NF1 hanno un rischio 100 volte maggiore rispetto alla popolazione generale di sviluppare gli MPNST (una proporzione compresa tra l'8 e il 13% dei soggetti affetti da NF1 manifesta nel corso della vita un MPNST); anche l'età media di insorgenza negli affetti è nettamente inferiore rispetto a quello della popolazione generale (20-35 anni vs 62 anni circa). Rispetto ai casi sporadici, gli MPNST NF1-correlati presentano una sopravvivenza minore (42 e 21% rispettivamente), in parte attribuibile al ritardo diagnostico nel soggetto affetto ¹³. Nei pazienti affetti da NF1, gli MPNST insorgono più frequentemente nel contesto di un neurofibroma plessiforme ¹³. I segni clinici di allarme sono rappresentati da un dolore persistente, tale da interferire con il sonno, la comparsa di deficit neurologici, una lesione a rapida crescita o alterazioni delle sue caratteristiche ⁶. Fattori di rischio sono rappresentati da precedente radioterapia, storia personale o familiare di cancro, glioma delle vie ottiche, delezione dell'intero gene *NF1*, presenza di multipli neurofibromi sottocutanei o profondi. Di importante ausilio nella diagnosi di MPNST è la PET con ¹⁸F-DG, metodica sensibile e specifica in grado

di differenziare tra neurofibroma plessiforme benigno e MPNST. La terapia è chirurgica, ma difficilmente è radicale, per cui si rende spesso necessaria la radioterapia adiuvante qualora la lesione abbia dimensioni superiori a 5 cm, sia di grado elevato o sia stata incompletamente asportata. La chemioterapia viene usata come neoadiuvante (per ridurre le dimensioni della neoplasia e renderla più suscettibile all'exeresi) oppure palliativa (in pazienti metastatici).

I *Gastrointestinal stromal tumors (GIST)* colpiscono tra il 3,9 e il 25% dei pazienti con NF1, costituendo quindi le più frequenti neoplasie del tratto gastrointestinale in questi soggetti. Rispetto ai casi sporadici, i GIST NF1-correlati si presentano in età più giovane, sono tipicamente localizzati nel duodeno e nel piccolo intestino, tendono a essere multipli e relativamente piccoli in quanto spesso diagnosticati incidentalmente nel corso di follow-up o interventi chirurgici per altri motivi. Anche la prognosi è migliore nei pazienti NF1.

Nei soggetti NF1 i *feocromocitomi* sono generalmente tumori benigni localizzati a livello surrenalico. Si riscontrano nello 0,1-5,7% dei casi, arrivando però al 20-30% nei pazienti che presentano anche ipertensione arteriosa. La terapia è l'exeresi chirurgica del tumore ¹⁴.

L'aumentato rischio di sviluppare il *tumore alla mammella* nelle donne affette da NF1 è stato ben documentato da numerosi studi; una recente revisione della letteratura riporta un SIR (*Standardized Incidence Ratio*) compreso tra 4,0 e 11,1 nelle donne più giovani (sotto i 50 anni) ¹⁵. Altri studi hanno dimostrato che le donne con NF1 non solo presentano un rischio più elevato di sviluppare tumore mammario, ma hanno anche una più elevata mortalità correlata a esso, e presentano maggior rischio di tumore controlaterale ¹⁵. Pertanto, è indicato uno screening senologico precoce in queste pazienti a partire dalla giovane età.

Tra le complicanze ortopediche della NF1 vi è la *scoliosi* che si localizza più frequentemente a livello cervico-toracico e si riscontra in una percentuale di bambini tra il 10 e il 26%. La forma distrofica insorge in età

più precoce rispetto ai casi sporadici (di solito entro i 10 anni), causa distorsione dei corpi vertebrali e delle coste, è rapidamente progressiva e spesso richiede correzione chirurgica. Può essere associata alla presenza di un neurofibroma plessiforme sottostante e nei casi gravi può determinare insufficienza respiratoria⁶ o complicanze neurologiche conseguenti a compressione spinale. La scoliosi idiopatica insorge più tardivamente (adolescenza), non è progressiva e presenta caratteristiche simili a quella non NF1-correlata.

La *displasia dello sfenoide* di solito è asintomatica e coinvolge più frequentemente la grande ala, alterandone la forma. Spesso si associa a neurofibroma plessiforme periorbitario. Alcuni pazienti si presentano con enoftalmo pulsante ed ernia cerebrale nell'orbita.

La *displasia delle ossa lunghe* è più rara e ricorre in circa il 2% degli individui con NF1. Coinvolge principalmente la tibia, con incurvamento in senso anterolaterale e riduzione dello spessore corticale, con possibile coinvolgimento ipsilaterale della fibula. La displasia tibiale in età molto giovane permette una più precoce diagnosi di NF1¹⁶. Si manifesta solitamente nei primi mesi di vita e predispone a fratture patologiche. La guarigione è lenta e complessa, con conseguente sviluppo di pseudoartrosi; spesso è necessaria la terapia chirurgica. È possibile sottoporre i pazienti con displasia tibiale diagnosticata, che non hanno avuto ancora fratture, a profilassi con ortesi fino a maturità dello scheletro. Lesioni simili possono essere presenti anche a livello di femore, radio, ulna, omero e clavicola.

Tra le complicanze cardiovascolari la più frequente è la *stenosi della valvola polmonare*, che rappresenta il 25% delle malformazioni cardiache in questi pazienti. In generale la prevalenza delle anomalie cardiovascolari in soggetti con NF1 è del 2%, tuttavia non tutti i pazienti eseguono screening ecocardiografico¹⁷.

Le *displasie vascolari* rappresentano la seconda causa di morte in questa popolazione; la più comune è la stenosi dell'arteria renale (in almeno 1% dei pazienti). Altre vasculopatie possono essere localizzate a livello

cerebrovascolare, interessano la carotide interna, l'arteria cerebrale media o l'arteria cerebrale anteriore e sono caratterizzate da ectasie, stenosi vascolari, aneurismi, fenomeno di *Moya-Moya*. Si manifestano con un quadro di debolezza, movimenti involontari, cefalea e crisi convulsive, secondarie a ischemia.

L'*ipertensione* arteriosa deve essere monitorata annualmente in quanto correla con la mortalità. La causa più comune dell'ipertensione è la stenosi dell'arteria renale, soprattutto nella popolazione pediatrica; anche il feocromocitoma e la coartazione dell'aorta possono essere causa di ipertensione.

Da quanto finora illustrato e non essendo prevedibile a priori l'evoluzione della patologia, si deduce che per i soggetti affetti da NF1 è fondamentale impostare un programma di follow-up clinico-strumentale mirato all'identificazione precoce di eventuali complicanze¹⁸⁻²⁰.

Il monitoraggio di base deve prevedere l'esecuzione di:

- controlli clinici periodici (in genere a cadenza annuale in età pediatrica, salvo altre indicazioni) presso un centro di riferimento per NF1, allo scopo di monitorare la crescita e lo sviluppo psicomotorio e di evidenziare precocemente eventuali complicanze;
- visite oculistiche annuali con valutazione di visus, fundus oculi e OCT (per valutare l'indicazione a effettuare RM encefalo in caso di sospetto OPG);
- accurate misurazioni della pressione arteriosa.

Tale programma deve essere personalizzato ed eventualmente integrato con ulteriori accertamenti sulla base del quadro clinico del singolo paziente affetto NF1.

2. Nuovi criteri diagnostici

I criteri diagnostici per la NF1 erano stati stabiliti a livello internazionale nel 1987 dall'NIH (*National Institute of Health*) e si sono rivelati altamente specifici e sensibili nella popolazione adulta. Tuttavia, in considerazione della penetranza età-dipendente della NF1, la sensibilità dei suddetti criteri risulta essere minore nella popolazione pediatrica.

A seguito della proposta di aggiornamento dei criteri

per la NF1 nel 2008, essi sono stati recentemente revisionati da parte di un gruppo di esperti internazionali² e sono riportati nella Tabella I.

Rispetto ai vecchi criteri, è stata inserita l'identificazione di una mutazione patogena nel gene *NF1*, che consente la conferma del sospetto clinico prima che vengano soddisfatti i criteri clinici. Da tale novità si evince l'importanza, ai fini di una diagnosi sempre più precoce, di proporre il test genetico per NF1 in caso di sospetto della patologia. Inoltre, è stato specificato che la familiarità di I grado rappresenta un criterio solo se è presente un genitore affetto (in base agli stessi criteri). Qualora fossero invece presenti segni cutanei nella stessa fratria, tale dato pone il sospetto di una sindrome da difetti del *Mismatch Repair (Mismatch Repair Deficiency Syndrome MMR-D)*, una condizione autosomica recessiva, che si manifesta con l'insorgenza in età precoce di tumori in varie sedi e può accompagnarsi alla presenza di *CALs* multiple che mimano la NF1.

2.1 NF1 in mosaico/segmentale

Per mosaico si intende la presenza in uno stesso individuo di due o più linee genetiche diverse, a causa

di eventi mutazionali che si verificano in epoca post-zigotica. Questo fenomeno è frequente nella NF1 e condiziona una peculiare distribuzione dei segni clinici: in alcuni soggetti uno o più segni della malattia sono circoscritti a una o più regioni del corpo (neurofibromatosi I di tipo segmentale). La prevalenza della NF1 in mosaico/segmentale è di circa 1/36.000-40.000 individui nella popolazione generale, cioè dello 0,002%²¹. L'analisi molecolare del gene *NF1* è complicata dal fatto che la mutazione può non essere presente nel tessuto analizzato (in genere l'analisi è eseguita su DNA estratto da leucociti) o essere presente a una percentuale troppo bassa per essere rilevata. È possibile eseguire l'indagine genetica su DNA estratto da cellule prelevate dai melanociti delle lesioni cutanee o dai neurofibromi, e l'identificazione della medesima mutazione in almeno due tessuti diversi conferma l'ipotesi di mosaicismo.

Il rischio di ricorrenza per questi pazienti è generalmente minore rispetto al 50%, tuttavia sono noti numerosi casi in cui pazienti affetti da forma segmentale hanno avuto figli affetti da NF1 in forma costituzionale; ciò è

TABELLA I.

Criteri diagnostici per NF1 revisionati (adattata da Legius et al., 2021)².

A) I criteri diagnostici per NF1 sono soddisfatti in un individuo che non ha un genitore con diagnosi di NF1 se sono presenti due o più dei seguenti:

- sei o più macchie caffè-latte di diametro massimo superiore a 5 mm in età prepubere e di diametro massimo superiore a 15 mm nei soggetti adulti*
- lentiginosi in regione ascellare o inguinale*
- due o più neurofibromi di qualsiasi tipo o un neurofibroma plessiforme
- glioma delle vie ottiche
- due o più noduli di Lisch iridei, identificati dall'esame con lampada a fessura, o due o più anomalie della coroide (CA), definite come chiazze luminose e chiare documentate mediante tomografia a coerenza ottica (OCT)/imaging in modalità infrarosso (NIR)
- una lesione ossea distintiva come la displasia dello sfenoide (non considerata un criterio indipendente se associata a neurofibroma plessiforme orbitario omolaterale), l'incurvamento anterolaterale della tibia o la pseudoartrosi delle ossa lunghe
- la presenza di una variante patogena in eterozigosi nel gene *NF1*

B) Un figlio di un genitore che soddisfa i criteri diagnostici specificati in A merita una diagnosi di NF1 se uno o più dei criteri in A sono presenti

* Se sono presenti solo macchie caffè-latte e lentiginosi, la diagnosi più probabile è la NF1, ma eccezionalmente la persona potrebbe avere altre diagnosi, in particolare la sindrome di Legius. Almeno uno dei due segni cutanei pigmentati (macchie caffè-latte e lentiginosi atipica) deve essere bilaterale.

dovuto all'interessamento della linea germinale nel genitore ²¹. Sono stati inoltre descritti casi di mosaicismismo gonadico in genitori privi di segni cutanei di NF1, che hanno trasmesso la malattia alla prole ²².

Il gruppo di esperti internazionali che ha recentemente revisionato i criteri diagnostici per la NF1 ha definito (oltre a quelli della sindrome di Legius) anche quelli per chiarire la diagnosi delle forme di NF1 in mosaico ², riportati in Tabella II.

3. Il gene *NF1* e le correlazioni genotipo fenotipo

3.1 Il gene *NF1* e le funzioni della neurofibromina

Il gene *NF1* fu mappato sul braccio lungo del cromosoma 17 in posizione 17q11.2 tramite studi di *linkage* e con marcatori polimorfici ²³. *NF1* occupa una regione di circa 350 kb, è formato da 61 esoni, di cui 57 costitutivi e 4 che vanno incontro a *splicing* alternativo. Il prodotto della traduzione del trascritto principale è una proteina molto conservata nell'evoluzione: la neurofibromina, che è costituita da 2.818 aminoacidi ed è espressa ubiquitariamente, con livelli elevati nei neu-

roni, nelle cellule di Schwann, negli oligodendrociti, negli astrociti, nella midollare del surrene e nei leucociti. Si tratta di una proteina multifunzione formata da diversi domini funzionali ²⁴, tra cui quello più noto è il dominio centrale *GAP-Related Domain* (GRD), localizzato tra gli esoni 21 e 27a, che presenta un'attività Ras-GAP (*GTPase Activating Protein*) in vitro e in vivo e ne regola negativamente l'attività.

Il gene *NF1* è un oncosoppressore. La perdita di neurofibromina sia in tumori umani che in modelli animali è infatti associata ad aumentati livelli della forma attiva legata a GTP di p21 *ras*. Mutazioni che attivano *ras*, o la rendono resistente alle GAP, sono infatti implicate in più del 30% dei tumori umani. Molte mutazioni di *NF1* nella regione GRD, che inattivano o modificano l'attività GAP della neurofibromina, sono presenti a livello somatico in diverse neoplasie maligne (sia correlate a NF1, sia tumori sporadici). Inoltre, sono stati riscontrati elevati livelli di *ras*-GTP attiva in tumori dei nervi periferici in pazienti NF1, in associazione alla perdita di espressione della neurofibromina. Secondo l'ipotesi dei *two hits* di Knudson (Knudson, 1971), affinché la neoplasia si manifesti, è necessaria l'inattivazione di

TABELLA II.

Criteri diagnostici per NF1 in mosaico (adattata da Legius et al., 2021) ².

I criteri diagnostici per la NF1 in mosaico sono soddisfatti in un individuo se è presente uno dei seguenti:

1. la presenza di una variante patogenetica in eterozigosi nel gene *NF1* con una frazione allelica significativamente inferiore al 50% in tessuti apparentemente normali come i leucociti in associazione a un altro criterio diagnostico NF1 (a eccezione di un genitore che soddisfa i criteri diagnostici per NF1)
2. la presenza di una stessa variante patogenetica in eterozigosi nel gene *NF1* in almeno due tessuti indipendenti affetti (ad es. neurofibroma) (in assenza di una variante patogenetica nel gene *NF1* in un tessuto non affetto)[^]
3. una distribuzione chiaramente segmentale delle chiazze caffè-latte o dei neurofibromi cutanei e
 - a) un altro criterio diagnostico NF1 (eccetto un genitore che soddisfa i criteri diagnostici per NF1)* o
 - b) un figlio che soddisfa i criteri diagnostici per NF1
4. uno solo dei seguenti criteri diagnostici per NF1: lentiginosi ascellare e inguinale, glioma delle vie ottiche, due o più noduli Lisch o due o più anomalie coroidali, lesione ossea caratteristica tipica di NF1, due o più neurofibromi o un neurofibroma plessiforme e un figlio che soddisfa i criteri per NF1

[^] I neurofibromi con ipercromie cutanee sovrastanti sono considerati come unico criterio, come pure nel caso in cui ci siano diverse lesioni che originano dalla stessa formazione primaria. * Se sono presenti solo macchie caffè-latte e freckling, la diagnosi più probabile è NF1, ma raramente potrebbe trattarsi di una sindrome di Legius o di una sindrome costituzionale da difetti del sistema di Mismatch Repair.

entrambi gli alleli di un gene oncosoppressore in due eventi separati. Nei pazienti affetti da NF1, in assenza di mosaicismi, tutte le cellule presentano già un allele mutato, di conseguenza è necessaria soltanto una seconda mutazione somatica (nell'altro allele) perché si manifesti il fenotipo neoplastico. È stato visto, infatti, che la LOH (*Loss of Heterozygosity*), spesso dovuta a riarrangiamenti somatici, delezioni e ricombinazioni, è associata con l'allele che non segrega con la malattia.

3.2 Le mutazioni nel gene NF1

In passato l'analisi molecolare del gene *NF1* per la ricerca di mutazioni era piuttosto complessa per diverse ragioni: le grandi dimensioni del gene, la presenza di pseudogeni con elevata omologia di sequenza, la mancanza di *hotspot* mutazionali con elevata eterogeneità allelica e l'elevato tasso di mutazioni spontanee. Molte di queste difficoltà sono state superate dall'introduzione delle tecniche di sequenziamento di nuova generazione (*Next Generation Sequencing*, NGS).

Le mutazioni del gene *NF1* sono estremamente numerose e di diversa tipologia, ma trattandosi di un gene oncosoppressore sono tutte del tipo *loss of function* con una proporzione rilevante (circa 80%) di mutazioni troncanti²⁵. Molte mutazioni del gene *NF1* sono state riportate in un singolo paziente, tuttavia le varianti patogenetiche ricorrenti rappresentano circa il 40% delle mutazioni identificate^{26,27}. A oggi sono state riportate oltre 3000 varianti nel database LOVD (*Leiden Open Variation Database*, <http://www.lovd.nl/3.0/home>) (aggiornato a novembre 2021).

Circa l'85% dei casi sono *mutazioni puntiformi* (non-senso, missenso, inserzioni e delezioni). Tra queste, le varianti missenso, il cui effetto predetto è la sostituzione di un singolo aminoacido, possono costituire un problema interpretativo in quanto, in assenza di esami funzionali, devono essere considerati specifici criteri per stabilire se si tratti effettivamente di una variante patogenetica²⁵. Circa la metà delle mutazioni puntiformi in *NF1* causa l'alterazione del meccanismo *splicing*; esso rappresenta il difetto molecolare più comune nel-

la NF1^{25,27} e anche in questo caso possono esserci difficoltà interpretative²⁸.

In circa il 5-10% dei pazienti con NF1, la mutazione patogenetica è costituita da una *microdelezione* in eterozigosi che coinvolge il gene *NF1* e un numero variabile di geni contigui (sindrome da microdelezione del gene *NF1*)²⁹.

3.3 Correlazioni genotipo-fenotipo

L'analisi molecolare del gene *NF1* riveste un ruolo importante per la diagnosi di tale condizione in età precoce (prima che i segni clinici necessari per la conferma si manifestino clinicamente, in particolare nelle forme sporadiche) e nei casi clinici dubbi. L'identificazione della mutazione causativa consente inoltre di estendere la ricerca ai familiari a rischio e permette la diagnosi prenatale precoce di tale condizione. In alcuni casi, l'identificazione della mutazione causativa ha un ruolo prognostico in quanto, seppur ancora in numero esiguo, sono a oggi note alcune correlazioni genotipo-fenotipo, in particolare:

1. microdelezione che include il gene *NF1*³⁰: i pazienti presentano più frequentemente dismorfismi facciali, iperaccrescimento, deficit cognitivo e ipotonia muscolare. Questi pazienti presentano anche un rischio maggiore di anomalie cardiovascolari e un maggior numero di neurofibromi (cutanei, sottocutanei, plessiformi o spinali). Vi è inoltre un significativo aumento del rischio di MPNST (rischio *lifetime* 16-26%);
2. c.2970_2972delAAT p.(Met992del)³¹: i pazienti con tale delezione *in-frame* presentano un fenotipo più lieve, con assenza di neurofibromi, sia cutanei che sottocutanei e plessiformi);
3. c.5425C>T p.(Arg1809Cys)^{32,33}: il fenotipo è caratterizzato da assenza di neurofibromi, noduli di Lisch, anomalie ossee tipiche o OPG e da un fenotipo facciale *Noonan-like* in circa la metà dei casi;
4. varianti missenso nei *codoni 844-848*³⁴: si associano a una maggior frequenza di neurofibromi plessiformi superficiali e neurofibromi spinali sinto-

matici; inoltre circa la metà dei pazienti presenta OPG e/o anomalie scheletriche e una maggior predisposizione a sviluppare tumori maligni rispetto alla popolazione generale affetta da NF1;

5. c.3112A>G p.(Arg1038Gly)³⁵: il fenotipo è caratterizzato dall'assenza di neurofibromi, ma con un fenotipo facciale *Noonan-like*;
6. varianti missenso nei codoni *Met1149*, *Arg1276* e *Lys1423*³⁶: il fenotipo *Noonan-like* è significativamente più evidente rispetto alle coorti non selezionate di soggetti con NF1. Le mutazioni a carico dei codoni *Arg1276* e *Lys1423* sono associate a un'elevata prevalenza di anomalie cardiovascolari (inclusa la stenosi polmonare), con un'alta prevalenza di neurofibromi spinali sintomatici nel caso sia colpito il codone *Arg1276*. D'altro canto, varianti a carico della metionina 1149 si associano invece a un fenotipo più lieve, caratterizzato principalmente da manifestazioni cutanee pigmentarie (senza evidenza di neurofibromi plessiformi, neurofibromi spinali o OPG sintomatici).

4. Test genetici per NF1 per la diagnosi di NF1

Considerata la notevole eterogeneità allelica nella NF1 (con oltre 3.000 diverse varianti riportate), la maggior parte dei laboratori utilizza un approccio diagnostico multi-step, con l'integrazione di più tecniche diverse che consentono di identificare mutazioni differenti.

Le metodiche più utilizzate nell'analisi molecolare del gene *NF1* comprendono:

- analisi qualitative: l'analisi molecolare per NF1 viene oggi eseguita mediante l'utilizzo di tecniche di sequenziamento NGS (*Next Generation Sequencing*), che permettono di analizzare le porzioni codificanti e le regioni introniche fiancheggiando gli esoni del gene *NF1* in tempi rapidi. Tali metodiche, che hanno sostituito le precedenti, permettono di identificare un numero sempre maggiore di varianti, e di analizzare simultaneamente un numero elevato di geni, consentendo così di studiare non solo il gene *NF1*, ma anche altri geni

responsabili di condizioni che entrano in diagnosi differenziale con tale condizione. La tecnica NGS è applicabile anche all'analisi dell'RNA, un'analisi di II livello che può essere utile per identificare le mutazioni di splicing;

- analisi quantitative: attualmente la tecnica di elezione per lo studio delle delezioni e duplicazioni esoniche, multiesoniche o dell'intero gene è rappresentata dall'indagine MLPA (*Multiplex Ligation-Dependent Probe Amplification*), mentre in casi specifici possono essere utilizzate altre metodiche (FISH con sonda per la regione 17q11.2 o array-CGH).

5. Nuove terapie e prospettive

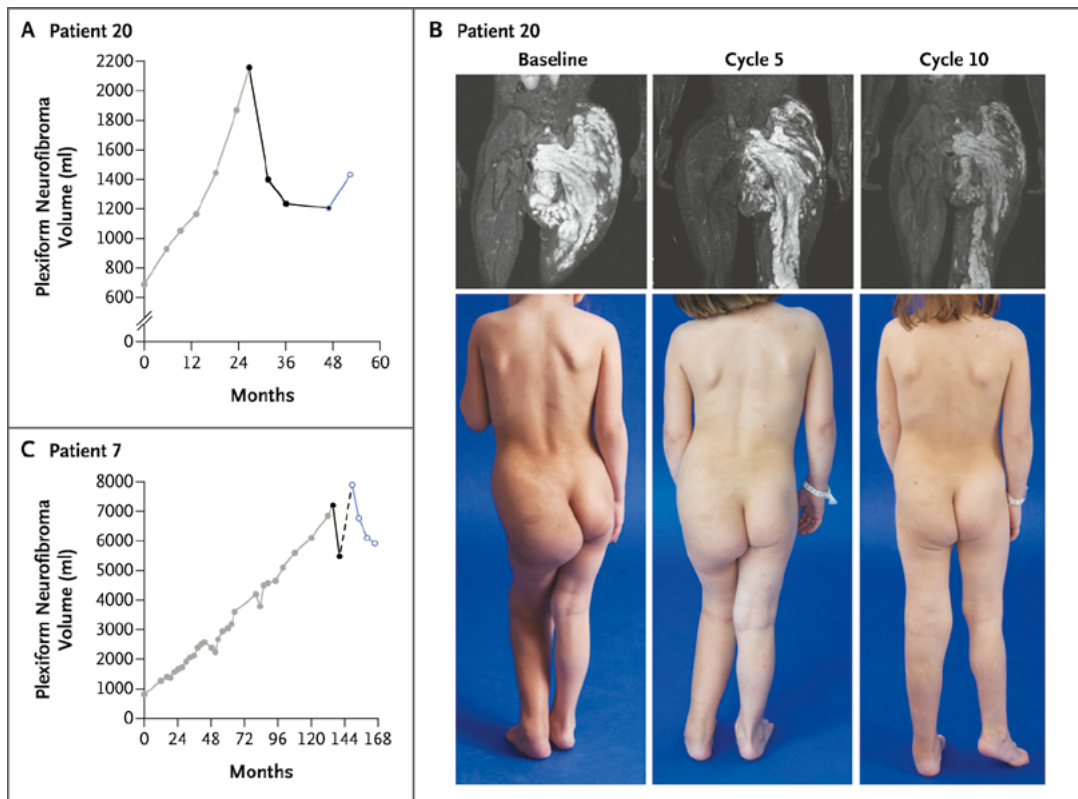
Vista l'ampia variabilità clinica della NF1, anche all'interno della stessa famiglia, non è possibile proporre un approccio terapeutico standardizzato alla patologia; che andrà invece adattato alle specifiche complicanze sviluppate dal paziente.

Per quanto riguarda il trattamento delle singole complicanze si rimanda ai paragrafi precedenti.

Oltre alle terapie convenzionali previste per le diverse complicanze, negli ultimi anni è stato studiato in dettaglio il meccanismo di una nuova classe di molecole che agiscono inibendo il *pathway* di Ras/MAPK che risulta iperattivo nei pazienti con NF1. Queste molecole (inibitori di Mek, in particolare il Selumetinib) si sono rivelate efficaci nel contrastare la crescita dei neurofibromi e di *xenograft* di MPNST in modelli murini di NF1³⁷. Gli studi clinici successivi di fase I e fase II³⁸ ne hanno confermato l'efficacia anche in pazienti pediatrici con NF1, con la riduzione della crescita dei neurofibromi plessiformi in una significativa porzione di casi. In aprile 2020 il Selumetinib è stato approvato dalla *US Food and Drug Administration* per il trattamento dei neurofibromi plessiformi sintomatici e inoperabili nei bambini con NF1 di età ≥ 2 anni^{39,40}. Tali farmaci vengono quindi somministrati sulla base di specifiche indicazioni e comunque in centri con esperienza in questo tipo di terapie³⁸. La stessa classe di composti è inoltre in studio anche per

FIGURA 1.

Esempio di responsività al Selumetinib (da Dombi E, Baldwin A, Marcus LJ, et al. Activity of selumetinib in neurofibromatosis type 1-related plexiform neurofibromas. N Engl J Med 2016;375:2550-2560. <https://doi.org/10.1056/NEJMoa1605943>, with permission).



il trattamento di altre complicanze della NF1, tra cui i gliomi delle vie ottiche, le *learning disabilities* e i neurofibromi cutanei.

Bibliografia

- 1 Clementi M, Milani S, Mammi I, et al. Neurofibromatosis type 1 growth charts. Am J Med Genet 1999;87:317-323. [https://doi.org/10.1002/\(sici\)1096-8628\(19991203\)87:4<317::aid-ajmg7>3.0.co;2-x](https://doi.org/10.1002/(sici)1096-8628(19991203)87:4<317::aid-ajmg7>3.0.co;2-x)
- 2 Legius E, Messiaen L, Wolkenstein P, et al.; International Consensus Group on Neurofibromatosis Diagnostic Criteria (INFDIC), Huson SM, Evans DG, Plotkin SR. Revised diagnostic criteria for neurofibromatosis type 1 and Legius syndrome: an international consensus recommendation. Genet Med 2021;23:1506-1513. <https://doi.org/10.1038/s41436-021-01170-5>
- 3 Debella K, Szudek J, Friedman J. Use of the national institutes of health criteria for diagnosis of neurofibromatosis 1 in children. Pediatrics 2000;105:608-614. <https://doi.org/10.1542/peds.105.3.608>
- 4 De Schepper S, Maertens O, Callens T, et al. Somatic mutation analysis in NF1 café au lait spots reveals two NF1 hits in the melanocytes. J Invest Dermatol 2008;128:1050-1053. <https://doi.org/10.1038/sj.jid.5701095>
- 5 Parrozzani R, Clementi M, Frizziero L, et al. In vivo detection of choroidal abnormalities related to NF1: feasibility and comparison with standard NIH diagnostic criteria in pediatric

- patients. Invest Ophthalmol Vis Sci 2015;56:6036-6042. <https://doi.org/10.1167/iovs.14-16053>
- 6 Ferner R, Huson S, Thomas N, et al. Guidelines for the diagnosis and management of individuals with neurofibromatosis 1. J Med Genet 2007;44:81-88. <https://doi.org/10.1136/jmg.2006.045906>
- 7 Serdaroglu E, Konuskan B, Oguz K, et al. Epilepsy in neurofibromatosis type 1: diffuse cerebral dysfunction? Epilepsy Behav 2019;98:6-9. <https://doi.org/10.1016/j.yebeh.2019.06.022>
- 8 Griffiths PD, Blaser S, Mukonoweshuro W, et al. Neurofibromatosis bright objects in children with neurofibromatosis type 1: a proliferative potential? Pediatric 1999;104:e49. <https://doi.org/10.1542/peds.104.4.e49>
- 9 Trevisson E, Cassina M, Opocher E, et al. Natural history of optic pathway gliomas in a cohort of unselected patients affected by neurofibromatosis 1. J Neurooncol 2017;134:279-287. <https://doi.org/10.1007/s11060-017-2517-6>
- 10 Parrozzani R, Clementi M, Kotsafti O, et al. Optical coherence tomography in the diagnosis of optic pathway gliomas. Invest Ophthalmol Vis Sci 2013;54:8112-8118. <https://doi.org/10.1167/iovs.13-13093>
- 11 Hyman S, Shores A, North K. The nature and frequency of cognitive deficits in children with neurofibromatosis type 1. Neurology 2005;65:1037-1044. <https://doi.org/10.1212/01.wnl.0000179303.72345.ce>
- 12 Sorrentino U, Bellonzi S, Mozzato C, et al. Epilepsy in NF1: Epidemiologic, genetic, and

- clinical features. A monocentric retrospective study in a cohort of 784 patients. *Cancers (Basel)* 2021;13:6336. <https://doi.org/10.3390/cancers13246336>
- ¹³ Evans DG, Baser M, Mcgaughan J, et al. Malignant peripheral nerve sheath tumours in neurofibromatosis 1. *J Med Genet* 2002;39:311-314. <https://doi.org/10.1136/jmg.39.5.311>
- ¹⁴ Zinnamosca L, Petramala L, Cotesta D, et al. Neurofibromatosis type 1 (NF1) and pheochromocytoma: prevalence, clinical and cardiovascular aspects. *Arch Dermatol Res* 2011;303:317-325. <https://doi.org/10.1007/s00403-010-1090-z>
- ¹⁵ Evans DGR, Kallionpää RA, Clementi M, et al. Breast cancer in neurofibromatosis 1: survival and risk of contralateral breast cancer in a five country cohort study. *Genet Med* 2020;22:398-406. <https://doi.org/10.1038/s41436-019-0651-6>
- ¹⁶ Morcaldi G, Clementi M, Lama G, et al. Evaluation of tibial osteopathy occurrence in neurofibromatosis Type 1 Italian patients. *Am J Med Genet A* 2013;161A:927-34. <https://doi.org/10.1002/ajmg.a.35753>
- ¹⁷ Tedesco M, Di Salvo G, Natale F, et al. The heart in neurofibromatosis type 1: an echocardiographic study. *Am Heart J* 2002;143:883-888. <https://doi.org/10.1067/mhj.2002.122121>
- ¹⁸ Stewart DR, Korf BR, Nathanson KL, et al. Care of adults with neurofibromatosis type 1: a clinical practice resource of the American College of Medical Genetics and Genomics (ACMG). *Genet Med* 2018;20:671-682. <https://doi.org/10.1038/gim.2018.28>
- ¹⁹ Miller DT, Freedenberg D, Schorry E, et al, Council on Genetics; American College of Medical Genetics and Genomics. Health supervision for children with neurofibromatosis type 1. *Pediatrics* 2019;143:e20190660. <https://doi.org/10.1542/peds.2019-0660>
- ²⁰ Bergqvist C, Servy A, Allanore LV, et al., NF France Network. Neurofibromatosis 1 French national guidelines based on an extensive literature review since 1966. *Orphanet J Rare Dis* 2020;15:37. <https://doi.org/10.1186/s13023-020-1310-3>
- ²¹ Ruggieri M, Huson SM. The clinical and diagnostic implications of mosaicism in the neurofibromatoses. *Neurology* 2001;56:1433-1443. <https://doi.org/10.1212/wnl.56.11.1433>
- ²² Trevisson E, Forzan M, Salvati L, et al. Neurofibromatosis type 1 in two siblings due to maternal germline mosaicism. *Clin Genet* 2014;85:386-389. <https://doi.org/10.1111/cge.12177>
- ²³ Viskochil D, Buchberg A, Xu G, et al. Deletions and a translocation interrupt a cloned gene at the neurofibromatosis type 1 locus. *Cell* 1990;62:187-192. [https://doi.org/10.1016/0092-8674\(90\)90252-a](https://doi.org/10.1016/0092-8674(90)90252-a)
- ²⁴ Larizza L, Gervasini C, Natacci F, Riva P. Developmental abnormalities and cancer predisposition in neurofibromatosis type 1. *Curr Mol Med* 2009;9:634-653. <https://doi.org/10.2174/156652409788488801>
- ²⁵ Messiaen, L. and Wimmer, K. NF1 mutational spectrum. Karger Publishers 2008.
- ²⁶ Messiaen, L, Callens, T, Mortier, G, et al. Exhaustive mutation analysis of the NF1 gene allows identification of 95% of mutations and reveals a high frequency of unusual splicing defects. *Hum Mutat* 2000;15:541-555. [https://doi.org/10.1002/1098-1004\(200006\)15:6<541::AID-HUMU6>3.0.CO;2-N](https://doi.org/10.1002/1098-1004(200006)15:6<541::AID-HUMU6>3.0.CO;2-N)
- ²⁷ Ars E, Kruyer H, Morell M, et al. Recurrent mutations in the NF1 gene are common among neurofibromatosis type 1 patients. *J Med Genet* 2003;40:e82. <https://doi.org/10.1136/jmg.40.6.e82>
- ²⁸ Morbidoni V, Baschiera E, Forzan M, et al. Hybrid minigene assay: an efficient tool to characterize mRNA splicing profiles of NF1 variants. *Cancers (Basel)* 2021;13:999. <https://doi.org/10.3390/cancers13050999>
- ²⁹ Kluwe L, Siebert R, Gesk S, et al. Screening 500 unselected neurofibromatosis 1 patients for deletions of the NF1 gene. *HHum Mutat* 2004;23:111-116. <https://doi.org/10.1002/humu.10299>
- ³⁰ Kehrer-Sawatzk H, Mautner V, Cooper DN; Emerging genotype-phenotype relationships in patients with large NF1 deletions. *Hum Genet* 2017;136:349-376. <https://doi.org/10.1007/s00439-017-1766-y>
- ³¹ Upadhyaya M, Huson SM, Davies M, et al. An absence of cutaneous neurofibromas associated with a 3-bp inframe deletion in exon 17 of the NF1 gene (c.2970-2972 delAAT): evidence of a clinically significant NF1 genotype-phenotype correlation. *Am J Hum Genet* 2007; 80:140-151. <https://doi.org/10.1086/510781>
- ³² Pinna V, Lanari V, Daniele P, et al. p.Arg1809Cys substitution in neurofibromin is associated with a distinctive NF1 phenotype without neurofibromas. *Eur J Hum Genet* 2015;23:1068-1071. <https://doi.org/10.1038/ejhg.2014.243>
- ³³ Rojnueangnit K, Xie J, Gomes A, et al. High incidence of noonan syndrome features including short stature and pulmonic stenosis in patients carrying NF1 missense mutations affecting p.Arg1809: genotype-phenotype correlation. *Hum Mutat* 2015;36:1052-1063. <https://doi.org/10.1002/humu.22832>
- ³⁴ Koczkowska M, Chen Y, Callens T, et al. Genotype-phenotype correlation in NF1: Evidence for a more severe phenotype associated with missense mutations affecting NF1 codons 844-848. *Am J Hum Genet* 2018;102:69-87. <https://doi.org/10.1016/j.ajhg.2017.12.001>
- ³⁵ Trevisson E, Morbidoni V, Forzan M, et al. The Arg1038Gly missense variant in the NF1 gene causes a mild phenotype without neurofibromas. *Mol Genet Genomic Med* 2019;7:e616. <https://doi.org/10.1002/mgg3.616>
- ³⁶ Koczkowska M, Callens T, Chen Y, et al. Clinical spectrum of individuals with pathogenic NF1 missense variants affecting p.Met1149, p.Arg1276, and p.Lys1423: genotype-phenotype study in neurofibromatosis type 1. *Human Mutat* 2020;41:299-315. <https://doi.org/10.1002/humu.23929>
- ³⁷ Jessen WJ, Miller SJ, Jousma E, et al. MEK inhibition exhibits efficacy in human and mouse neurofibromatosis tumors. *J Clin Invest* 2013;123:340-347. <https://doi.org/10.1172/JCI60578>
- ³⁸ Dombi E, Baldwin A, Marcus LJ, et al. Activity of Selumetinib in Neurofibromatosis Type 1-Related Plexiform Neurofibromas. *N Engl J Med* 2016;375:2550-2560. <https://doi.org/10.1056/NEJMoa1605943>
- ³⁹ Gross AM, Walters PL, Dombi E, et al. Selumetinib in children with inoperable plexiform neurofibromas. *N Engl J Med* 2020;382:1430-1442. <https://doi.org/10.1056/NEJMoa1912735>
- ⁴⁰ Gross AM, Dombi E, Widemann BC. Current status of MEK inhibitors in the treatment of plexiform neurofibromas. *Child's Nervous System* 2020;36:2443-2452. <https://doi.org/10.1007/s00381-020-04731-2>